

*Prima non estratta
allungato tempo*

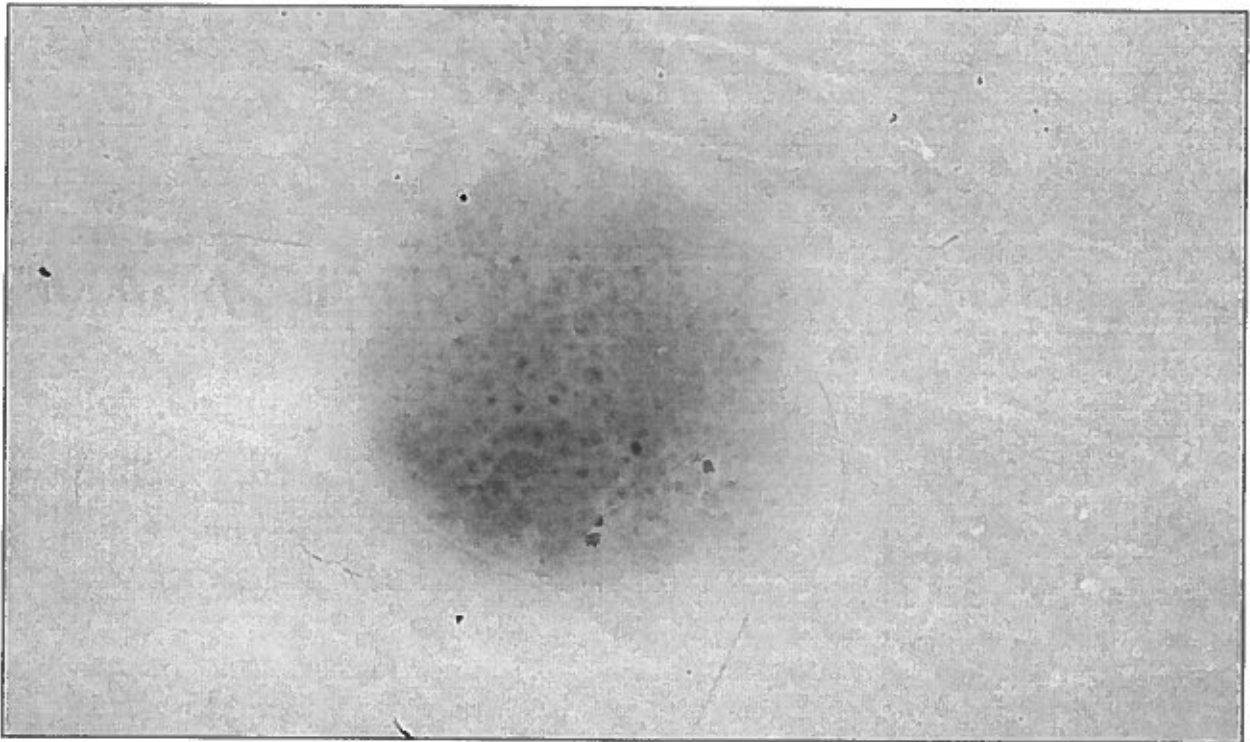
CASO CLINICO (1)

- Bambina di 12 anni.
- Lesione pigmentata di 0.7x 0.5 mm sul dorso della mano sinistra insorta da circa 8 mesi inizialmente come un piccolo puntino rossastro che si è accresciuta rapidamente.

IMMAGINE CLINICA

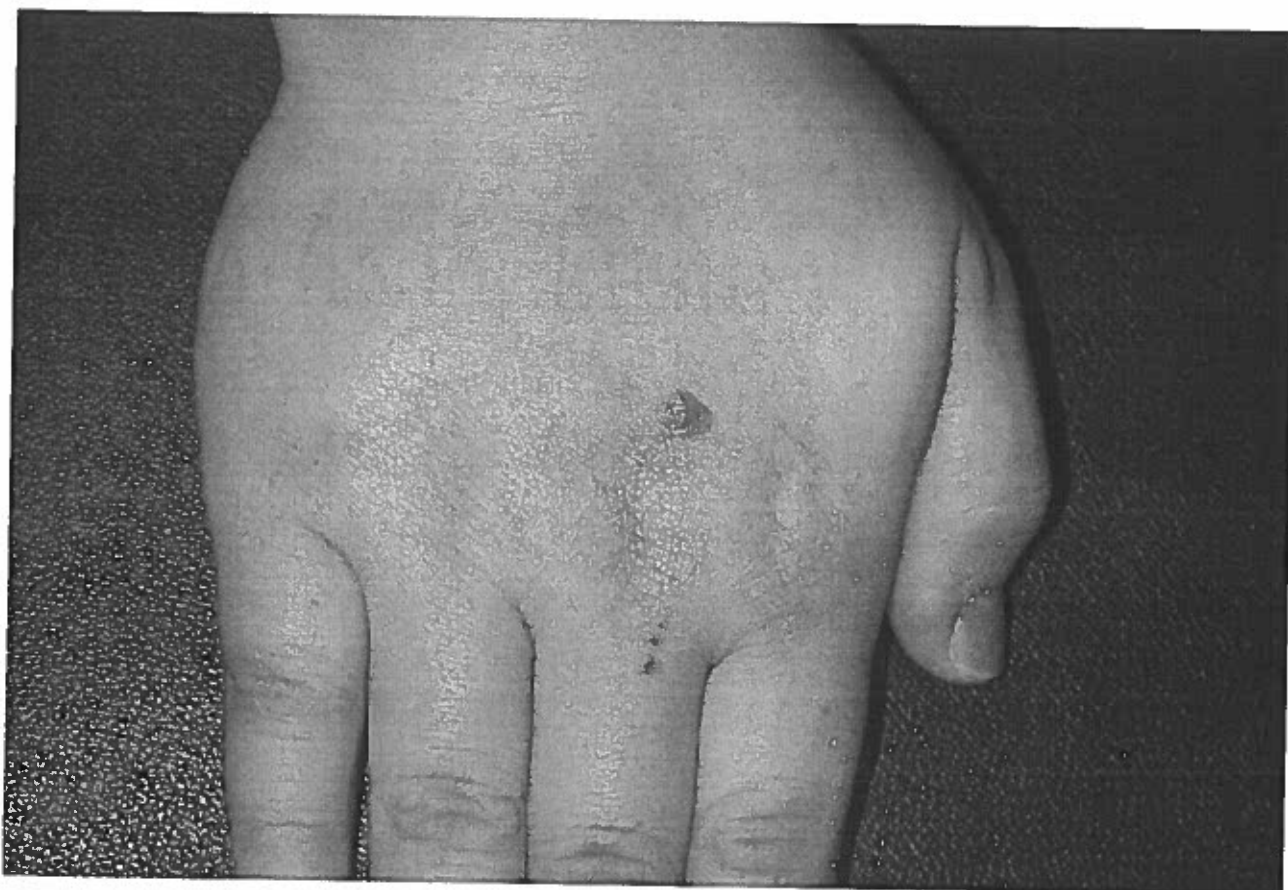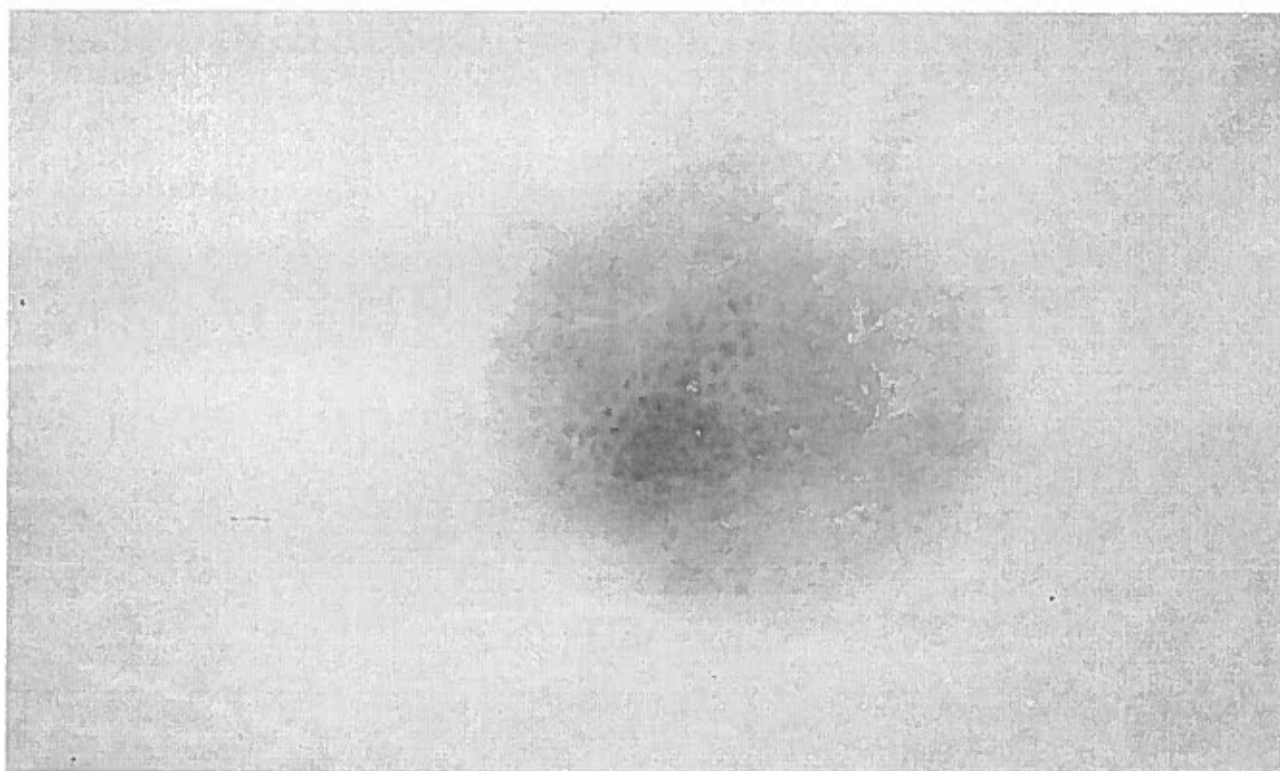


IMMAGINE DERMOSCOPICA

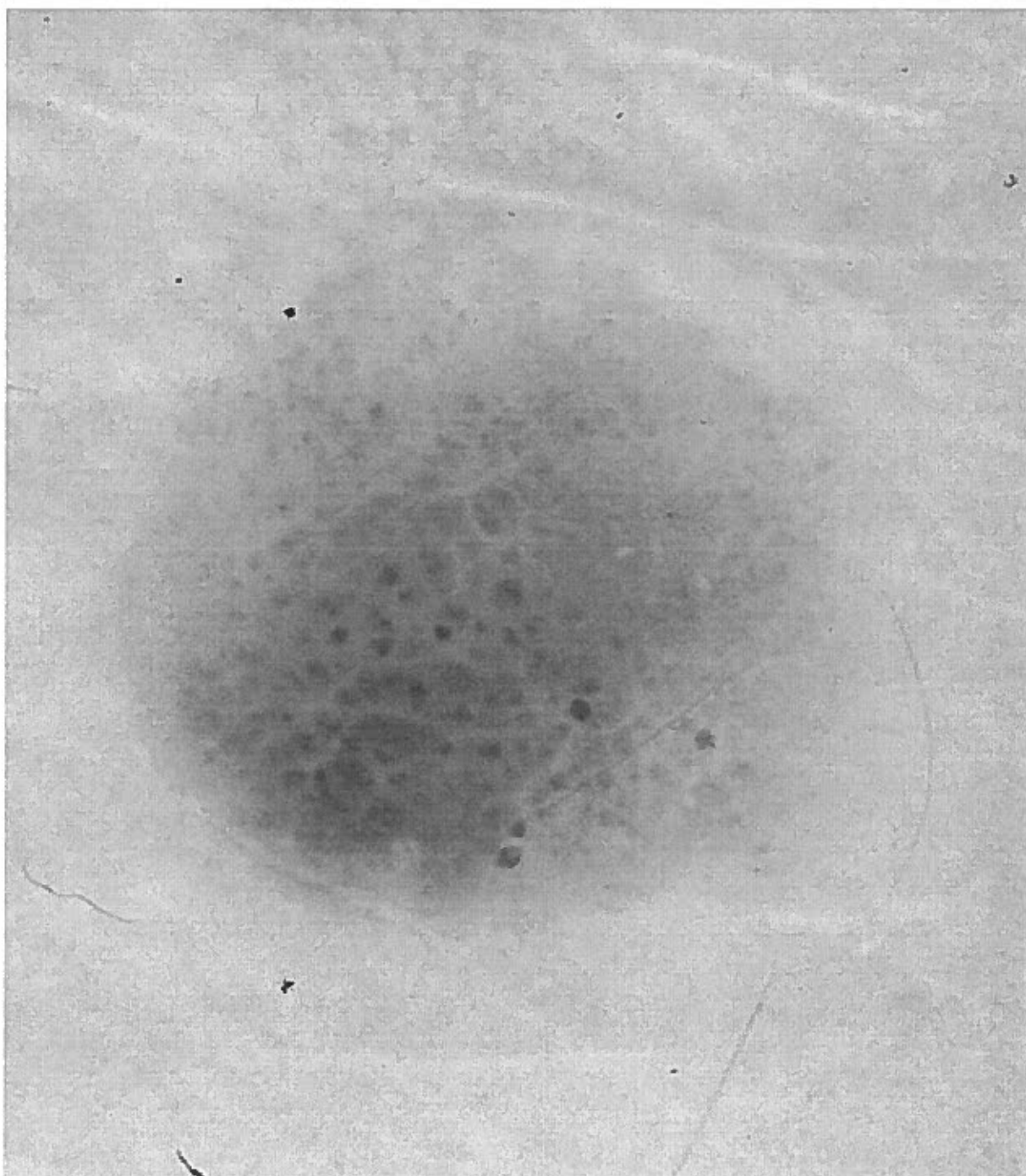


La piccola paziente ha effettuato uno stretto controllo dermatoscopico a 3 mesi della lesione pigmentata

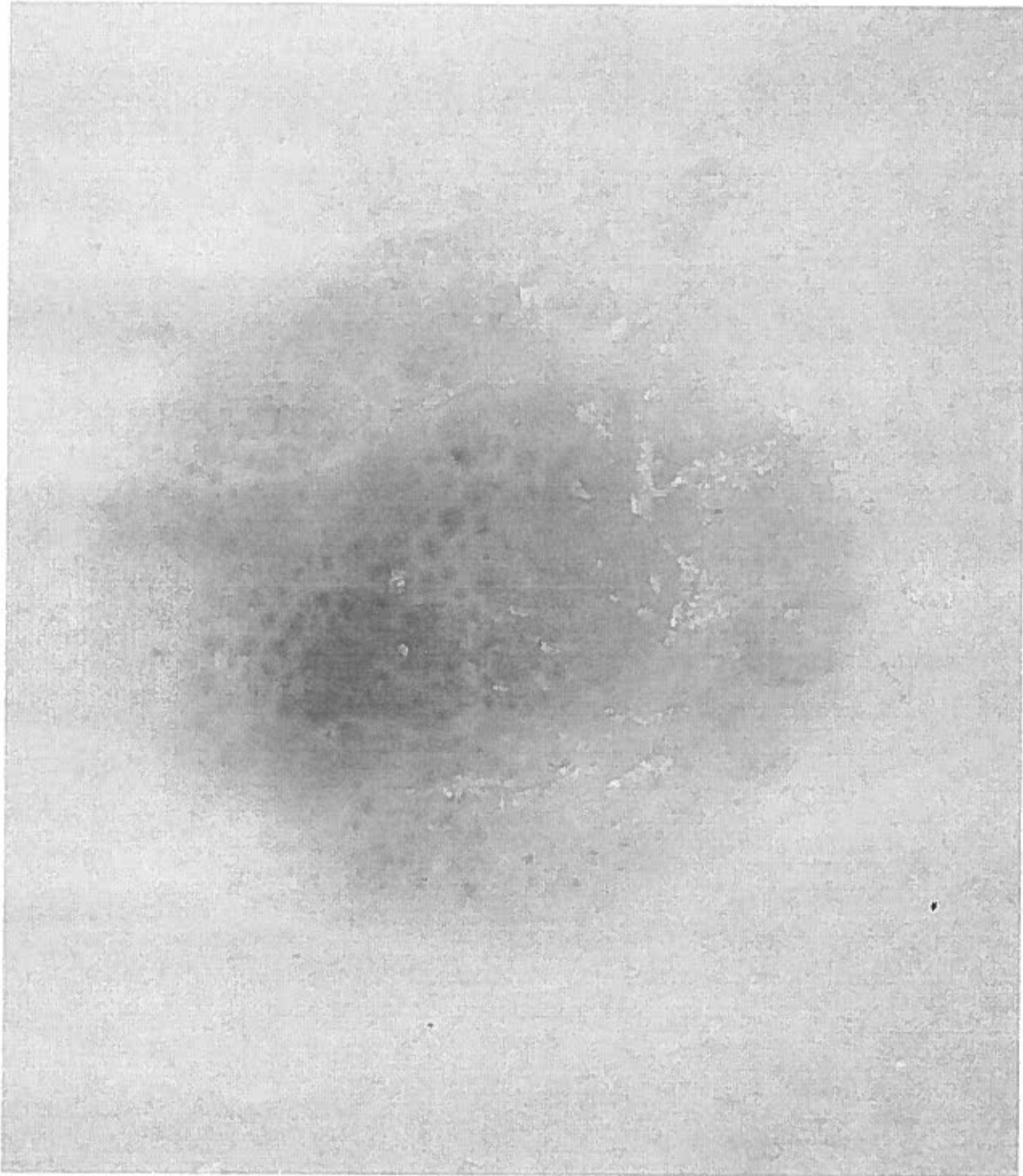
IMMAGINE DERMOSCOPICA
(3 mesi dopo)



Tempo 0



Tempo 3 mesi



Il candidato sulla base dei dati clinico e dermatoscopici proponga le possibili diagnosi differenziali